Title: The many faces of solitary fibrous tumor; diversity of histological features, differential diagnosis and role of molecular studies and surrogate markers in avoiding misdiagnosis and predicting the behavior

Muhammad Usman Tariq, Nasir Ud Din, Jamshid Abdul-Ghafar and Yong-Koo Park.

Diagn Pathol. 2021 Apr 20;16(1):32. doi: 10.1186/s13000-021-01095-2.

抄読会 2021/06/14

要旨：Solitary Fibrous Tumor (SFT; 孤立性線維性腫瘍) は NAB2-STAT6 融合遺伝子と関連のある軟部腫瘍である。様々な部位に発生し、また組織像も多彩である。

1931 年に Klemperer と Rabin により、胸膜腫瘍 5 例の検討を通して SFT の形態が初めて論じられた。1990 年までは SFT は肺と胸膜に発生した腫瘍に限定して使われていたが、胸腔外に発生したものも SFT として扱われるようになった。類似した形態を示す腫瘍として hemangiopericytoma (HPC) があったが、脳腫瘍を除き、骨軟部腫瘍の WHO 分類 4 版以降から SFT に内包された。中間悪性（rarely metastasizing）に該当する腫瘍である。

※脳腫瘍では SFT が Grade 1, Hemangiopericytoma は Grade 2, 3 に分類され、Grade 2/3 は 5 個/10HPF を境界とする核分裂像でわける。

SFT の臨床像は、5-60 代をピークに幅広い年齢に発生し、性差はない。小児や思春期には珍しい。好発部位は、胸膜（30%), 髄膜（27%), 腹腔（20%), 体幹および四肢 (18%), 頭頚部（5%）である。概して症状に乏しく slow-growing なため、画像検査の際に偶発的に発見されることが多い。発見時の腫瘍径は 5-8 cm であるが、頭頚部発生の場合は小さい。IGF-Ⅱ産生を伴う場合があり、Doege-Potter syndrome と呼ばれ低血糖を呈する。

肉眼的特徴：境界明瞭な乳白色分葉状の硬い腫瘤。粘液腫状の変性や出血が見られることもある（図 1A)。悪性度が高い場合は境界不明瞭で壊死が見られる（図 1B)。

組織学的特徴：卵円形ないし紡錘形細胞がびまん性もしくは花むしろ状のパターンを示し増殖する（図 2A)。壁の薄い、大きく分枝する”staghorn”-shaped (HPC like）な血管が特徴的である（図 2B)。中間径の血管において、血管周囲線維化もよく認められる（図 2C)。周囲間質は局所ないしびまん性に粘液腫状の変性を伴う（図 2D)。

Fibrous SFT では細胞成分は少なく、紡錘形細胞が短い波状の束をなして配列する。ひび割れ状のアーチファクトを伴う。豊富なケロイド状の膠原線維も特徴である。

Cellular SFT ではクロマチン濃縮が目立ち、血管周囲線維化と腫瘍辺縁でよくみられる腔のぽっかりと空いた血管が特徴的である。

他の亜型として、fat-forming variant（図 4C）, giant cell-rich variant（図 4D）, dedifferentiated variant（図 5A, B）がある。

免疫組織化学（図 6）：CD34, CD99, bcl-2 が頻用され、強くびまん性に発現するのが特徴である。それぞれ陽性率も高い（順に 81-95%, 75%, >90%）が、いずれも特異性に乏しいのが難点である。NAB2-STAT6 融合遺伝子は SFT の定義の一つであるが、その surrogate marker である STAT6 の免疫染色が有用である（感度 91%、特異度 75%）。

稀だが、well/de-differentiated liposarcoma, desmoid fibromatosis, neurofibroma, myxoid liposarcoma, undifferentiated pleomorphic sarcoma, low grade fibromyxoid sarcoma, synovial sarcoma などで STAT6 陽性を示すことがある。

SFT は cytokeratin, EMA, αSMA, GFAP, NSE などが局所に陽性を示すことがある。h-caldesmon, desmin, CD31, S100 は陰性である。TP53 は悪性例で発現を示す。

SFT と鑑別診断：別表

Take home message:

- ✓ SFT は多彩な像を示すが、staghorn-shaped の血管が特徴的である。
- ✓ SFT に特徴的な配列パターンがない（様々な配列パターンを取りうる）のが特徴であるが、patternless pattern は組織所見として重要視されなくなってきている。
- ✓ 免疫染色では、STAT6 とともに、CD34, CD99, bcl-2 のびまん性陽性を示すことが特徴であるが、後三者は疾患特異性が低い。他の疾患を除外する目的で、caldesmon, desmin, CD31, S100 陰性を確認することは有用である。

査読　西谷

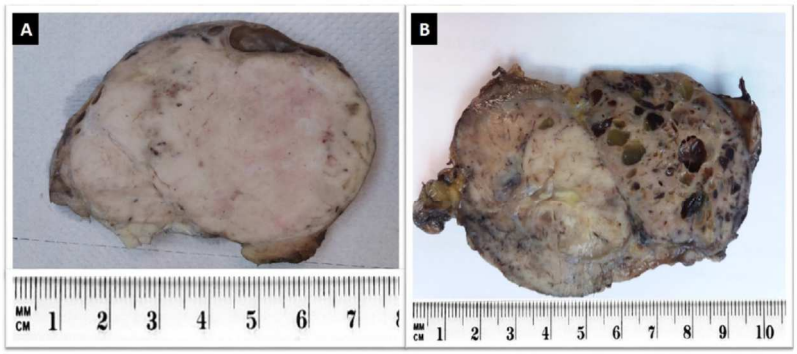

Fig. 1 Gross appearance of SFT: **a**. Benign SFT appearing as a well-circumscribed, white and firm tumor. **b**. Malignant SFT of retroperitoneum exhibiting ill-defined borders, variegated cut surface and cystic degeneration

A: SFT の肉眼像、B: 悪性 SFT の肉眼像。

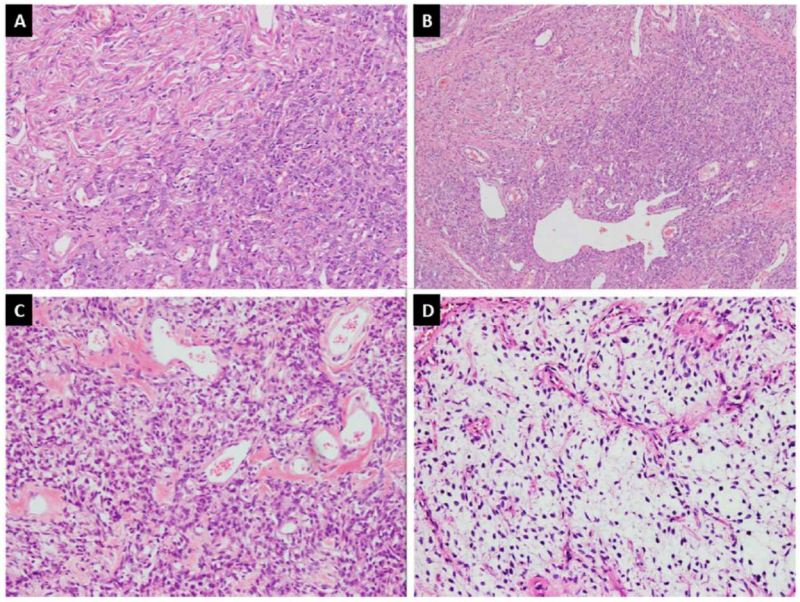

Fig. 2 **a**. SFT exhibiting hypo and hypercellular areas of spindle cells against collagenous background stroma along with, **b**. HPC-like vessels, **c**. stromal and perivascular fibrosis and, **d**. myxoid change in stroma

A: SFT の特徴的組織像。線維性背景に、紡錘形細胞が疎密を伴い増殖する。

B: Staghorn-shaped vessels, C: 血管周囲線維化, D: 間質の粘液腫状の変性

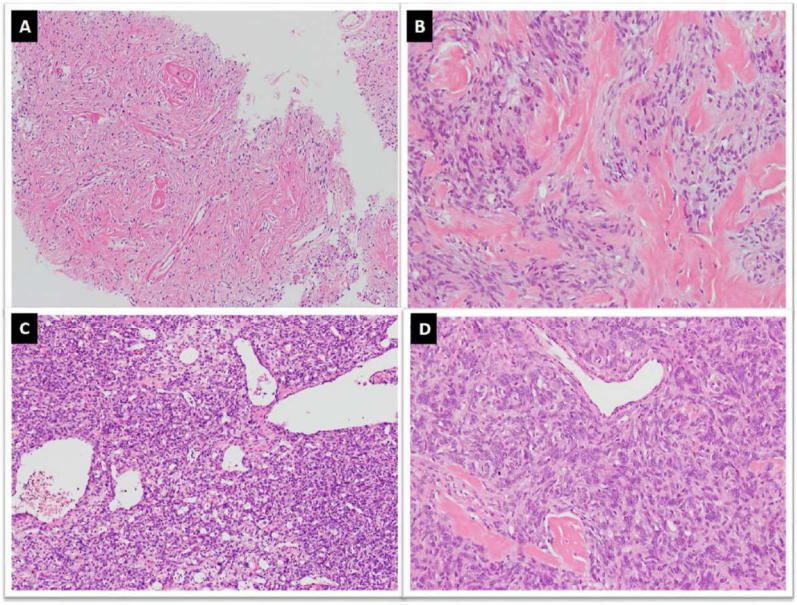

Fig. 3 a. Classic SFT exhibiting cracking artifact and, **b**. abundant keloid-type collagen, **c**&**d**. Cellular SFT exhibiting increased cellularity, gaping blood vessels and more darkly stained nuclei

A, B: Fibrous SFT, C, D: Cellular SFT.

A: ひび割れ状のアーチファクト、B: ケロイド状の膠原線維

C, D: ぽっかり空いた血管腔と、より暗調なクロマチン

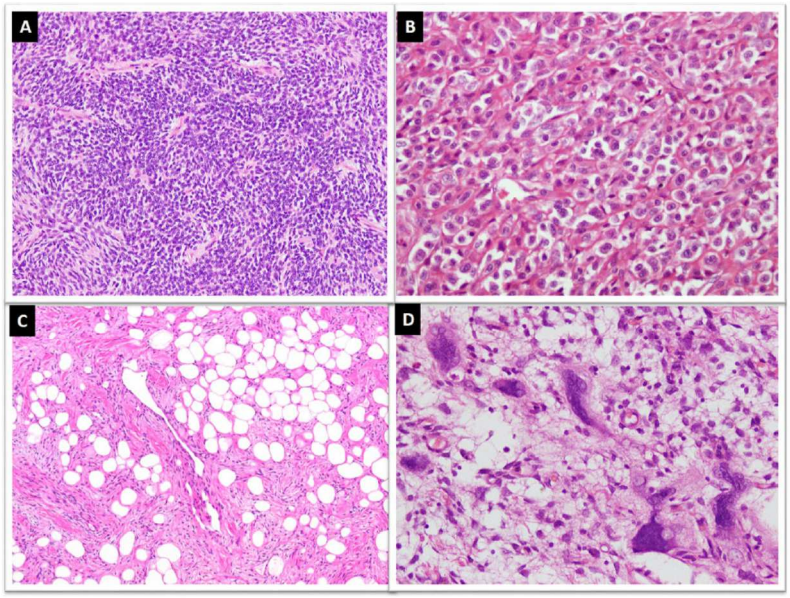

Fig. 4 a. Markedly cellular tumor showing sheets of small sized cells with hyperchromasia, **b**. Tumor cells exhibiting round cell morphology, **c**. Lipomatous SFT composed of mature adipocyte intermixed with tumor cells, **d**. Giant cell SFT exhibiting multinucleated giant cells focally lining pseudovascular spaces

A, B: 小型円形化した細胞が目立つ cellular SFT, C: lipomatous SFT, D: giant cell SFT

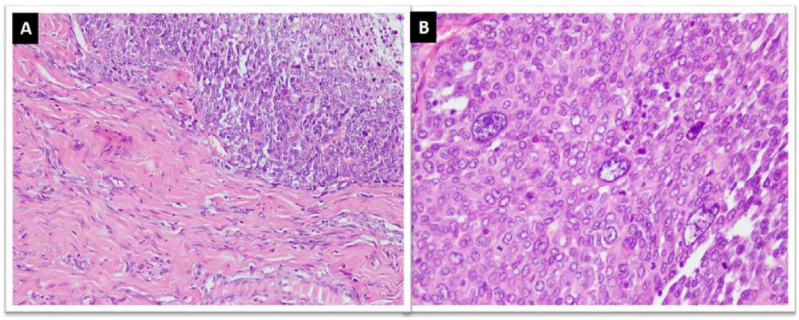

Fig. 5 Dedifferentiated SFT; **a**. Abrupt transition of conventional SFT areas with high grade sarcomatous areas with, **b**. marked nuclear pleomorphism and increased mitoses

A, B: dedifferentiated SFT

A: 通常の SFT から肉腫様の領域に突然移行する。

B: 核の多形性がみられ核分裂像が目立つ

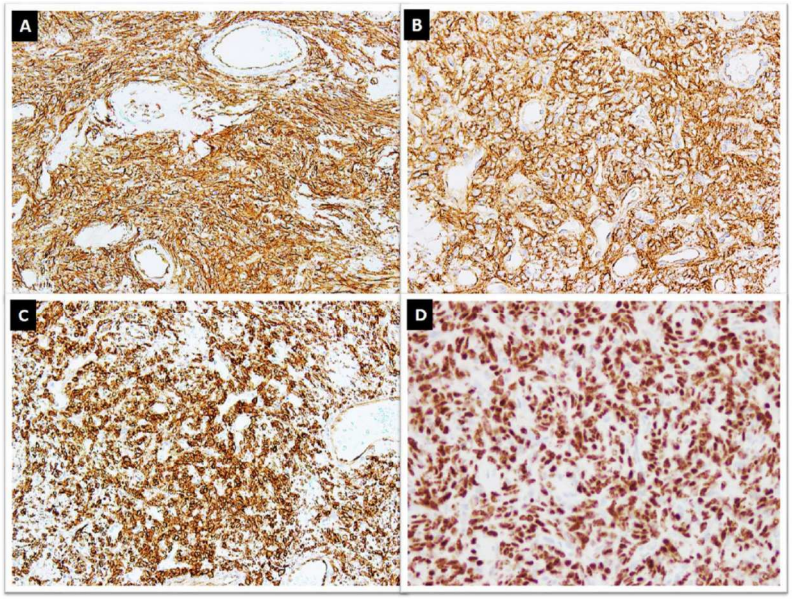

Fig. 6 Tumor cells showing positive staining for, **a**. CD34, **b**. CD99, **c**. BCL2 and, **d**. nuclear staining for STAT6 IHC stains

SFT の免疫染色。A: CD34, B: CD99, C: BCL2, D: STAT6

表　SFT と鑑別診断

	Age (years)	Male:Female	Sites	Histological features	IHC	Key genetic alterations
Solitary fibrous tumor	40-70	equal	pleura, meninges, CNS and spinal cord, deep soft tissue of extremities, abdominal cavity, pelvis, head and neck, trunk	spindled to ovoid cells within a variably colagenous stroma, admixed with brancing and hyalinized staghorn-shaped (HPC like) blood vessels	CD34+, STAT6+	fusion of the NAB2 and STAT6
Synovial sarcoma, monophasic	adolescents and young adults (<50yrs)	1.2:1	deep soft tissue of extremities, head and neck	Fascicles and sheets of uniform spindle cells may have a herringbone pattern. HPC like branching vessels are common.	TLE1+, EMA+, CK+, STAT6-, SYT+	SYT-SSX1/2
MPNST	20-35 (median 35)	equal	trunk and extremities, head and neck	Hyper and hypocellular fascicles of slindle cells (marbleized pattern), perivascular accentustion, HPC-like vessels, geographic necrosis	S100+ (<50%), SOX10+ (<70%), GFAP+ (20-30%), H3K27me3 loss	NF1, CDKN2A/B and PRC2 mutations
dedifferentiated liposarcoma	27-81 (mean 52)	equal	retroperitoneum, spermatic cord and mediastinum, head and neck, trunk	Fascicles or sheets of atypical spindle cells along with lipogenic component with atypia	MDM2+, CDK4+, p16+, CD34+/-, STAT6-/+	MDM2 and CDK4 amplification
Sarcomatoid mesothelioma	41-94 (median 70)	22:01	pleura, peritoneum	Fascicles or haphazardly distributed atypical spindle cells with increase mitoses.	CK+, EMA+, D2-40+, calretinin+, WT1+	BAP mutation
Soft tissue angiofibroma	middle age (peak in 60th)	0.75:1	Subcutis of extremities, particularly involving around large joints like knee	Myxoid to collagenous stroma, branching capillary network and uniform spindle cells with ovoid nuclei.	EMA-/+, CD34-/+	AHRR-NCOA2
Spindle cell lipoma	40-60	10:1	Subcutis of posterior neck, upper back and shoulders. Face, scalp, orbit, oral cavity, end extremities rarely involved.	Spindle cells with variable number of adipocytes and ropy collagen bundles, fibromyxoid stroma, mast cells	CD34+, SMA-, desmin-, S100-	RB1 deletion
Myofibroma	First decades (<2yrs), adults	1:1-2:1	skin and subcutis of exremiries, head and neck, trunk	distinctive biphasic patterns with nodules comprising of immature spindle cells in HPC-like vessels	SMA+/-, CD34+/-, desmin+	
Myofibroblastoma	50-60	2:01	inguinal/groin area	Soft fascicles of spindle cells with short stubby nuclei, broad collagen band and admixture of mature adipocytes	CD34+, desmin+, SMA-	RB1 deletion
Cellular angiofibroma	50th (women), 70th (men)	equal	vulvovagina, inguinoscrotal	Scatterted medium sized hyalinized vessels	ER+ (50%), CD34+/-, desmin-/+, SMA-/+	RB1 deletion
Deep fibrous histiocytoma	6-84 (median 37)	slightly more in men	head and neck, extremityes	uniformly cellular striform to short fascicular pattern of spindle cells, HPC-like vessels, stromal hyalinization	STAT6-	
DFSP	20-40	slight male	trunk, proximal extremities, head and neck, genital region, breast	dermal uniform spindle cells arranged in striform pattern	CD34+, SMA+/-, STAT6-	COLIA-PDGFB
Cellular schwannoma	40-60	equal	paravertebral, retroperitoneum and mediastinum	predominantly composed of Antoni A areas with interlacing fascicles of spindle cells having tapered nuclei	S100+, SOX10+, STAT6-	NF2 mutations